

## 위암종에서 Vascular Endothelial Growth Factor에 관한 면역조직화학적 연구

동국대학교 의과대학 병리학교실

장 태 정 · 김 정 란

### Immunohistochemical Study of the Vascular Endothelial Growth Factor in Gastric Carcinoma

Tae Jung Jang, M.D. and Jung Ran Kim, M.D.

Department of Pathology, College of Medicine, DongGuk University

Many studies have shown that angiogenesis plays an important role in the growth, the progression, and the metastasis of a solid tumor. The vascular endothelial growth factor(VEGF) is thought to be a selective mitogen for endothelial cells. Twenty eight advanced gastric carcinomas and twenty early gastric carcinomas were investigated by staining with polyclonal antibody against the VEGF. Correlation between the expression of the VEGF and the clinicopathologic features of gastric carcinoma were studied. The VEGF was mainly localized to the cytoplasm of carcinoma cells. Normal gastric foveolar epithelium was not immunoreactive, but some endothelial cells were weakly immunoreactive with an anti-VEGF antibody. Expression of the VEGF was significantly higher in advanced gastric carcinoma than in early gastric carcinoma ( $p=0.003$ ). Expression of the VEGF was correlated with the depth of tumor, the lymph node metastasis, and the stage ( $p<0.05$ ). The VEGF positivity was significantly higher in moderately and poorly differentiated gastric carcinoma than in well differentiated gastric carcinoma. The VEGF scores of the metastatic foci in the lymph nodes were higher than that of the primary tumors, which were followed by deep and superficial portions of the primary tumors in a descending order ( $p<0.05$ ). In summary, the expression of the VEGF may be associated with progression and metastasis of a gastric carcinoma and may also be a good prognostic factor in a gastric carcinoma. (**Korean J Pathol 1997; 31: 401~409**)

**Key Words:** VEGF, Gastric carcinoma, Progression, Prognosis

접 수: 1996년 12월 11일, 게재승인: 1997년 2월 5일

주 소: 경주시 석장동 707, 우편번호 780-350

동국대학교 의과대학 병리학교실, 장태정

## 서 론

발생 초기의 아주 작은 크기의 종양은 무혈관 상태이나 종양의 부피가 1~2 mm<sup>3</sup> 이상이 되면 종양 세포나 침윤된 대식세포 혹은 비만세포에서 여러 혈관형성 인자를 생산하여 종양 내 미세혈관을 증식시킨다. 이렇게 증식된 혈관은<sup>1</sup> 종양세포에 영양을 공급하고 종양세포에서 생기는 노폐물을 배출하며, basic fibroblast growth factor(bFGF), insulin-growth factor-2, platelet-derived growth factor 등과 같은 여러 성장인자를 분비하여 종양을 성장시키고<sup>2</sup> collagenases, urokinases, plasminogen activator 등을 생성하여 종양세포가 주위 조직으로 침윤하는 것을 도와준다<sup>3</sup>. 또한 종양 내 신생혈관은 기저막이 취약하기 때문에 종양세포의 침투가 용이하여 종양세포의 전이가 일어날 수 있다. 혈관 형성 인자에는 암전환성장인자(transforming growth factor  $\beta$ ), 종양괴사인자(tumor necrosis factor  $\alpha$ ), 염기성 섬유모세포성장인자(basic fibroblast growth factor), 그리고 혈관내피성장인자(vascular endothelial growth factor, VEGF/VPF) 등이 있다<sup>4-8</sup>. 이 중 VEGF는 미세혈관에서 혈장단백의 투과를 증가시키는 cytokine으로 처음 알려져 vascular permeability factor (VPF)로 명명되었는데<sup>5</sup> 근자에 선택적으로 혈관내피세포 표면에 있는 수용체인 flt-1이나 kdr에 결합하여 혈관내피세포를 증식시키는 기능도 있음이 알려져 있다<sup>6-8</sup>. 따라서 여러 종양에서 VEGF의 발현과 종양의 악성도를 비교 연구한 많은 보고들은<sup>9-12</sup> 대체적으로 종양의 악성도와 VEGF의 발현은 상관관계가 있다고 주장하고 있다.

종양 내 미세혈관 밀도는 유방암<sup>13</sup>, 뇌암<sup>14</sup>, 악성 흑색종<sup>15</sup>, 자궁 경부암<sup>16</sup> 및 전립선암<sup>17</sup> 등에서 종양의 생물학적 악성도와 연관이 있다고 알려져 있으며, 최근에 임파 김<sup>18</sup>은 림프절 전이와 종양세포의 혈관 침습이 있는 위암에서 미세혈관 밀도가 유의하게 높다고 하였다. 또 Maeda 등<sup>11,19</sup>은 위암의 미세혈관 밀도에 관한 연구에서 림프절 전이와 간의 원격전이, 재발 및 환자의 생존율들과 밀접한 관련이 있어서 위암의 예후인자 및 재발을 예측할 수 있는 지표가 될 수 있다고 하였다. 그러나 Kalekou-Greka 등<sup>20</sup>은 위암의 미세혈관 밀도는 림프절 전이나 환자의 생존율과 밀접한 관련이 없다고 하였다. 이에 저자들은 미세혈관 밀도와 악성도에 관한 일치된 결과가 없는 위암을 대상으로 혈관 생성 인자인 VEGF의 발현과 위암의 다른 예후인자를 비교함으로써 VEGF의 발현

이 위암에서 예후인자로 사용될 수 있는지를 알아보기 위해 본 연구를 시행하였다.

## 재료 및 방법

### 1. 연구재료

연구 재료로는 최근 5년간 동국대학교 경주병원에서 위암종으로 위절제술을 시행했던 진행성 위암종 28예, 조기 위암종 20예로 하였다. 환자의 연령 분포는 진행성 위암종에서 31~79세, 조기 위암종에서 30~65세였으며, 성별 분포는 진행성 위암종에서 남자 23예 여자 5예, 조기 위암종에서 남자 13예 여자 7예였다. 종양의 침습깊이나 림프절 전이 여부 및 원격전이 유무에 따라 임상병기를 I, II, III, IV 군으로 나누었다<sup>21</sup>. 즉 병기 I은 종양의 침습깊이가 점막이나 점막하조직에 국한되고(T1), 림프절과 다른 장기에 전이가 없는 경우이며, 병기 II는 종양이 근육층을 침습하나 장막을 완전히 침습하지 않은 경우(T2)이거나, 장막을 완전히 침습하였지만 주위 조직으로의 침습이 없는 경우(T3)로서 림프절과 다른 장기에 전이가 없는 경우이며, 병기 III은 침습깊이가 T1-T3이고, 주위 림프절에 전이가 있지만 원격전이가 없는 경우이며, 병기 IV은 종양이 장막을 완전히 침습하고 주위 대망이나 소망으로 침습한 경우이거나(T4), 침습깊이에 상관없이 원격전이나 복강내 림프절에 전이가 있는 경우이다.

### 2. 연구방법

1) **병리조직학적 검색**: 절제된 위를 10% 중성 포르말린 용액에 고정한 후 육안적으로 확인되는 암종 부위를 선택하여 파라핀에 포매하고 4~5  $\mu$ m의 두께로 박절한 후 hematoxylin-eosin 염색을 시행하였으며, 조직표본을 판독하여 WHO 분류에 의거 고분화, 중등도 분화 및 저분화성 암종과 점액암종으로 분류하였다. 인환세포 암종은 저분화성 암종으로 분류하였다.

2) **면역조직화학적 검색**: 암종이 가장 깊숙히 침윤한 파라핀 포매 조직에 DAKO-LSAB Kit를 이용하여 다클론 VEGF(A-20, Santa Cruz Biotechnology, Inc., Santa Cruz, CA)항체에 대한 면역조직화학적 염색을 시행하였다. 그 과정을 요약하면 10% 중성 완충 포르말린에 고정한 후 제작한 파라핀 포매조직을 4  $\mu$ m의 두께로 박절하여 연속 절편을 만든 후 poly-L-lysine(Sigma, St Louis, MO)이 입혀진 슬라이드에 부착시킨 후 충분히 건조시켰다. 탈파라핀과 함수과정을

거친 파라핀 절편을 조직내 내인성 과산화 효소의 작용을 억제하기 위하여 3% H<sub>2</sub>O<sub>2</sub>에서 15분간 처리하고 배경의 비특이적인 반응을 방지하기 위하여 차단혈청으로 15분 동안 전처리 하였다. 일차항체를 1 : 100으로 희석한 후 실온에서 1시간 반응시킨 후 DAKO-LSAB Kit를 이용하여 biotinylated antibody와 peroxidase가 부착된 streptavidin을 결합시킨 후 catalyzer signal amplification(CSA, DAKO, K1500)으로 증폭시키고 AEC(3-amino-9-ethylcarbazole)용액으로 발색하였다. 면역조직화학적 염색의 판정은 원발 병소의 경우 종양조직을 심층부와 표층부로 나누었으며, 저배율에서 염색이 잘된 부위 10군데를 선정하여, 고배율에서 염색강도를 3등급으로 나누고 각각의 등급에 해당하는 세포 수의 백분율을 구하여 강도와 백분율을 곱하여 염색지수를 구하였으며, 10군데의 염색지수를 평균하여 0.05 이하인 경우를 VEGF 음성으로 정의하였다. 또 심층부와 표층부의 염색지수를 합한 것을 종양 전체의 VEGF 염색지수로 하였다. 특히 조기 위선암종의 경우는 점막근관에 인접한 부위와 점막하 조직을 종양의 심층부로 하였다. 림프절 전

이 병소의 경우도 원발 병소와 같은 방법으로 VEGF의 염색지수를 구하였다.

3) 유세포측정: 신선한 종양조직의 동결절편을 H&E 염색 한 표본에서 종양 부위를 확인한 후 종양조직을 잘라내어 petridish에 citrate 완충용액 1~2 ml 넣고 종양조직을 잘게 자른 다음 50  $\mu$ m 나일론에 여과시켜서 여과액을 phosphate buffered solution에 세척한 후 원심분리하여  $1 \times 10^6$ 개의 세포부유액을 만든다. 세포부유액 100~200  $\mu$ l를 Cycle Test<sup>TM</sup>PLUS DNA Reagent Kit의 A 용액(trypsin buffer) 250  $\mu$ l에 넣은 후 10분간 실온에 둔 후 B(trypsin inhibitor and RNase buffer)용액 200  $\mu$ l를 넣고 10분간 실온에서 반응시킨 후 C(propidium iodide stain solution) 용액 200  $\mu$ l를 넣고 10분간 2~8°C 되는 암실에서 반응시킨 후 50  $\mu$ m 나일론에 여과시킨 뒤 12 $\times$ 75 mm의 Falcon tube (No 2052)에 넣고 FACScan(Becton-Dickinson, San Jose, CA, USA)으로 분석하였다. 배수성 측정은 하나의 대칭성 G0/G1 peak를 가진 경우를 이배수체로 하였고 이수배수체는 이배수체 G0/G1 peak와 명확히 구분되며 전체 세포수의 10% 이상으로 구성된 하나

Table 1. Correlation between the expression of the VEGF and the clinicopathologic findings of gastric carcinoma

	No.(%)	VEGF positive(%)					
		Whole	p value	Superficial	p value	Deep	p value
Tumor differentiation			0.04		0.46		0.09
Well	5(10.4)	1(20.0)		0.0( 0.0)		0.0( 0.0)	
Moderate	15(31.3)	11(73.3)		8(61.5)		9(69.2)	
Poor*	26(54.2)	12(46.2)		6(30.0)		11(55.0)	
Mucinous	2( 4.2)						
Tumor depth			0.01		0.09		0.42
T1	20(41.7)	5(25.0)		1(14.2)		3(42.9)	
T2	5(10.4)	4(80.0)		1(20.0)		4(80.0)	
T3, T4	23(47.9)	15(65.2)		12(52.2)		14(60.9)	
Lymph node metastasis			0.02		0.03		0.06
Positive	25(52.1)	17(68.0)		12(50.0)		16(66.7)	
Negative	23(47.9)	8(34.8)		2(14.3)		5(35.7)	
Stage			0.03		0.04		0.03
I	16(33.3)	5(31.3)		1(16.7)		3(42.9)	
II	8(16.7)	3(37.5)		1(14.3)		3(37.5)	
III, IV	24(50.0)	16(66.7)		12(52.2)		15(65.2)	
DNA ploidy			0.63		0.33		0.64
Diploidy	7(38.9)	3(42.8)		2(28.5)		3(42.8)	
Aneuploidy	11(61.1)	7(63.6)		6(60.0)		6(60.0)	

\* Poorly differentiated adenocarcinoma includes signet ring cell carcinoma.

이상의 비정형 G0/G1 peak가 존재하는 경우로 하였다.

4) 통계학적 분석: 각 군의 변수를 t-test와 Chi-square test 및 Fisher's exact test로 분석하고 P 값이 0.05 이하인 것을 유의있는 것으로 판정하였다.

## 결 과

### 1. 병리조직학적 소견(Table 1)

분화 정도에 따른 분류에서는 저분화 암종이 48예 중 26예로 54.2%를 차지하였고, 점막이나 점막하 조

직에 국한된 경우(T1)가 41.7%, 중양이 근육층을 침습하나 장막을 완전히 침습하지 않은 경우(T2)가 10.4%, 장막을 완전히 침습하였으나 장막을 넘어 주위 조직으로의 침습이 없는 경우(T3)가 22.9%, 주위 조직으로의 침습이 있는 경우(T4)가 25.0%이었다. 림프절 전이가 있는 암종은 52.1%였으며, 임상병기는 제 I 병기가 33.3%, 제 II 병기가 16.7%, 제 III 병기가 25.0%, 제 IV병기가 25.0% 였고 DNA ploidy는 이수배수체가 61.1%, 이배수체가 38.9% 였다.

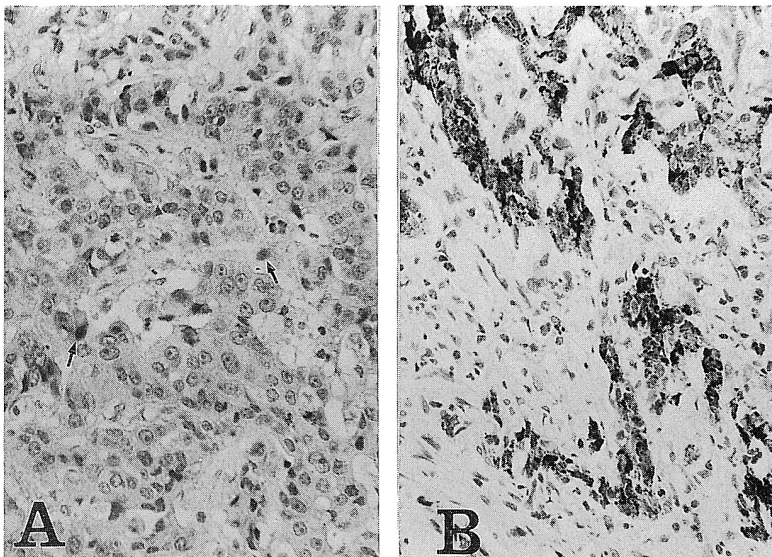


Fig. 1. The VEGF immunohistochemical stain showing focally moderate intensity in the superficial portion of a gastric carcinoma(A, arrow), and diffusely strong intensity in the deep portion(B).

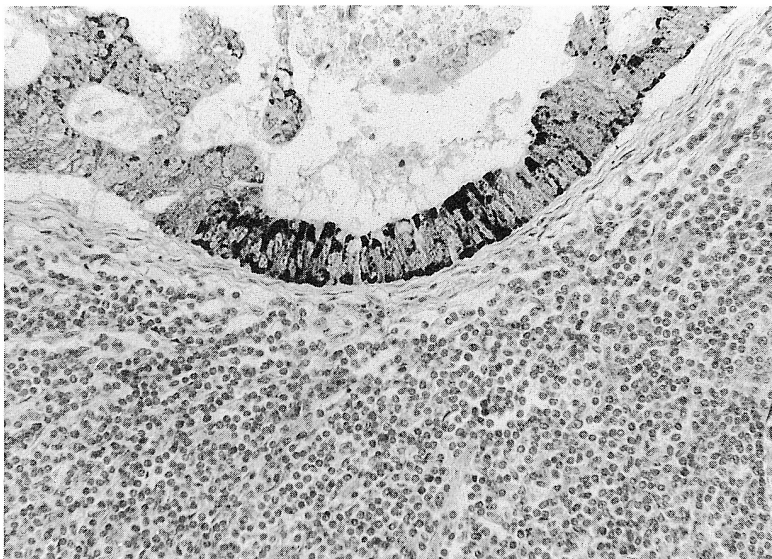


Fig. 2. The VEGF immunohistochemical stain showing diffusely strong intensity in the metastatic lymph node of some gastric carcinoma.



**2. VEGF 면역조직화학 염색 소견**

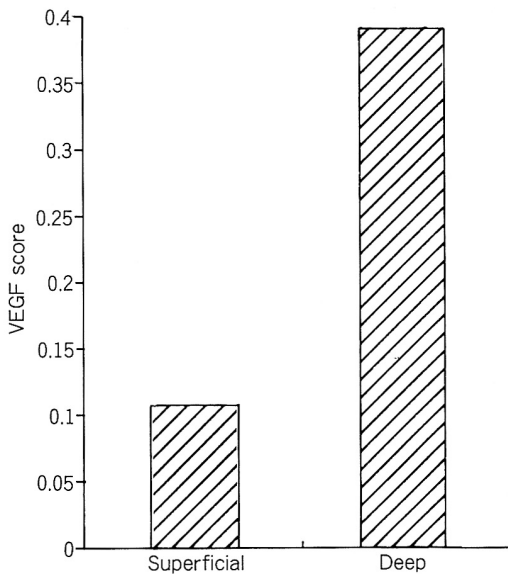
VEGF는 주로 암종세포의 세포질에 과립상으로 염색되었으며(Fig. 1, 2), 염색강도는 부위에 따라 다양하였다. 암종세포의 주위에 있는 혈관내피세포에 약하게 염색되었으며 암종 표층부의 궤양 주위에 있는 암종세포에서 아주 강하게 발현되는 증례도 있었다. 장상피화생된 상피세포의 일부 및 위오목의 경부에 있는 세포, 주세포, 평활근 세포 및 신경절 세포의 일부에서 아주 약하게 염색되었으며, 벽세포에 강하게 염색되었다. 정상 위오목 상피세포는 염색되지 않았다.

**3. 암종의 표층부와 심층부의 VEGF의 발현양상**

VEGF는 암종의 심층부에서 55.3%, 표층부에서 36.8%로 발현되었고, 염색지수는(Fig 3) 심층부에서  $0.39 \pm 0.60$ , 표층부에서  $0.11 \pm 0.19$ 로 나타나서 표층부보다 심층부에서 VEGF가 더 많이 발현되었다( $p=0.1$ )(Fig 1A, 1B).

**4. 종양의 침습깊이와 림프절 전이 및 임상병기에 따른 VEGF의 발현(Table 1, 2)**

종양 전체의 VEGF는 종양의 침습깊이 T1에서 25.0%, T2에서 80.0%, T3 및 T4에서 65.2%로 발현되어 종



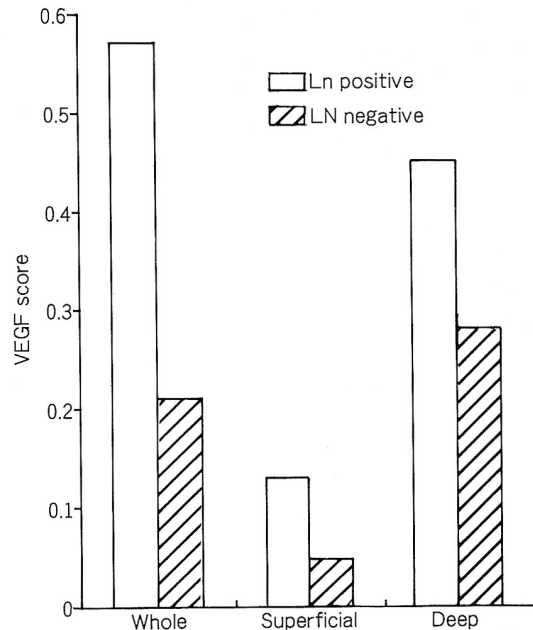
**Fig. 3.** The VEGF score according to localization in same tumor ( $p > 0.05$ ).

양의 침습깊이에 따라 유의한 차이가 있었고( $p=0.01$ ) 조기 위암종에서 25.0%, 진행성 위암종에서 67.9%로 발현되어 진행성 위선암종에서 더 많이 발현되었다( $p=0.003$ ). 종양의 표층부와 심층부의 VEGF는 T1에서 14.2%, 42.9%, T2에서 20.0%, 80.0%, T3, 및 T4에서 52.2%, 60.9%로 각각 발현되어 각각의 침습깊이에서 심층부의 발현율이 더 높았으며 병기에 따라 발현율도 증가하는 경향을 보였으나 통계학적으로 유의하지 않았다( $p > 0.05$ ). 종양 전체 및 표층부의 VEGF 발현은 림프절 전이가 있는 경우가 68.0%, 50.0%, 림프절 전이가 없는 경우가 34.8%, 14.3%로 통계학적으로 유의한 차이가 있었지만( $p=0.02$ ), 심층부의 VEGF 발현은 림프절 전이 유무에 따라 각각 66.7%, 35.7%로 림프절 전이가 있을 때 높았다( $p=$

**Table 2.** Expression of the VEGF in early and advanced gastric carcinomas

	Early(%)	Advanced(%)
Positive	5(25.0)	19(67.9)
Negative	15(75.0)	9(32.1)

\*  $p=0.003$



**Fig. 4.** The VEGF score according to the nodal metastasis of gastric carcinoma( $p > 0.05$ ).

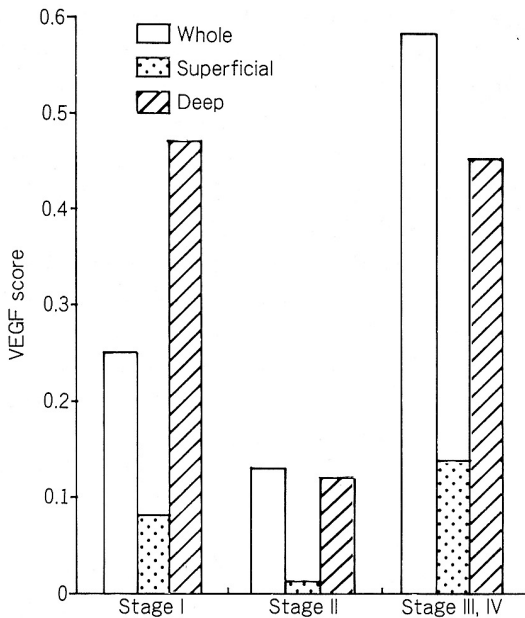


Fig. 5. The VEGF score according to the stage of gastric carcinoma(p>0.05).

0.06). VEGF의 염색지수는 림프절 전이가 있는 경우가 종양의 전체, 표층부 및 심층부에서 각각  $0.57 \pm 0.76$ ,  $0.13 \pm 0.21$ ,  $0.45 \pm 0.58$  였고, 림프절 전이가 없는 경우 각각  $0.21 \pm 0.62$ ,  $0.05 \pm 0.15$ ,  $0.28 \pm 0.65$ 로 림프절 전이가 있는 경우에 증가하는 경향을 보였지만 통계학적 유의성은 없었다(Fig 4). 종양 전체의 VEGF는 병기 I, 병기 II, 병기 III 및 IV에서 각각 31.3%, 37.5%, 66.7%, 표층부는 각각 16.7%, 14.3%, 52.2%, 심층부는 42.9%, 37.5%, 65.2%로 발현되어 임상병기에 따라 유의한 차이가 있었다(p<0.05). VEGF의 염색지수는 종양 전체의 경우 병기 I, 병기 II, 병기 III 및 IV에서 각각  $0.25 \pm 0.74$ ,  $0.13 \pm 0.25$ ,  $0.58 \pm 0.77$ , 표층부의 경우 각각  $0.08 \pm 0.21$ ,  $0.01 \pm 0.03$ ,  $0.14 \pm 0.22$ , 심층부의 경우 각각  $0.47 \pm 0.88$ ,  $0.12 \pm 0.22$ ,  $0.45 \pm 0.60$ 로 병기 III 및 IV에서 더 높았지만 통계학적으로 유의한 차이는 없었다(Fig. 5).

5. DNA 배수성 및 종양세포의 분화도에 따른 VEGF의 발현(Table 1)

종양 전체와 표층부 및 심층부의 VEGF는 이배수성에서 42.9%, 28.6%, 42.9%, 이수배수성에서 63.6%, 60.0%, 60.0%로 각각 발현되어 이수배수성인 종양에서 더 높게 발현되었지만 통계학적으로 유의한 차이

Table 3. Correlation of the VEGF between primary tumor and metastatic node

LN	Primary tumor		
	VEGF(+)(%)	VEGF(-)(%)	Total
VEGF(+)	14( 87.5)	6( 85.7)	20
VEGF(-)	2( 12.5)	1( 14.3)	3
Total	16(100.0)	7(100.0)	23

p>0.05

Table 4. The VEGF score in primary and nodal metastatic tumor

	VEGF score	No.
LN	$0.96 \pm 0.85$	23
Tumor		23
Whole*	$0.59 \pm 0.7$	6
Superficial#	$0.13 \pm 0.2$	1
Deep®	$0.45 \pm 0.5$	8

\*LN versus Whole, p=0.126

#LN versus Superficial, p=0.043

®LN versus Deep, p=0.022

는 없었다(p>0.05). 종양 전체의 VEGF는 고분화 종양에서 20.0%, 중등도에서 73.3%, 저분화에서 46.2%로 발현되어 중등도나 미분화 종양에서 통계학적으로 유의하게 높게 발현되었고(p=0.04), 종양의 표층부 및 심층부의 VEGF는 고분화 종양에서 각각 0%, 0% 중등도에서 61.5%, 69.2% 저분화에서 30.0%, 55.0%로 발현되어 중등도나 미분화 종양에서 더 높았지만 통계학적으로 유의한 차이는 없었다(p>0.05).

6. 원발 병소와 림프절 전이 병소에서 VEGF의 발현 및 염색지수(Table 3, 4)

VEGF가 발현된 원발병소의 87.5%가 림프절 전이 병소에 VEGF가 발현되었고 VEGF의 발현이 없는 원발병소의 85.7%에서 림프절 전이 병소에 VEGF가 발현되어 원발병소의 VEGF 발현에 따른 림프절 전이 병소의 VEGF 발현에는 차이가 없었다(p>0.05). VEGF의 염색지수는 림프절 전이 병소에서  $0.96 \pm 0.85$ , 원발병소의 종양 전체에서  $0.59 \pm 0.76$ , 표층부에서  $0.13 \pm 0.21$ , 심층부에서  $0.45 \pm 0.58$ 로 원발 병소

의 표층부와 심층부보다 림프절 전이 병소에서 VEGF 염색지수가 통계학적으로 유의하게 높았다( $p < 0.05$ ).

## 고 찰

종양 내 신생혈관은 고형성 종양의 성장이나 전이에 매우 필요한 인자이다. 따라서 혈관생성 인자에 관한 많은 연구들이 있다. 이러한 인자들 중 VEGF는 미세혈관에서 혈장단백의 투과를 증가시켜 세포간질에 섬유소원이나 fibronectin이 섬유소 응괴에 혼합되도록 하여 섬유소세포나 혈관내피세포 등이 이동할 수 있는 세포간질을 만드는 기능이 있다. 또 근자에 선택적으로 혈관내피세포 표면에 있는 수용체인 flt-1이나 kdr에 결합하여 혈관내피세포를 증식시키는 기능도 있음이 알려져 있다<sup>5-8</sup>. 본 연구에서 VEGF는 주로 암종세포의 세포질에 과립상으로 염색되었고, 정상 위오목 상피세포에 염색되지 않았는데 이러한 결과는 Maeda등<sup>11</sup>이나 Brown등<sup>22</sup> 및 Takahashi등<sup>9</sup>의 연구결과와 비슷하다. VEGF가 정상조직에서 발현되지 않고 종양세포에만 발현되는 사실은 종양 억제 유전자의 비활성, 종양유전자의 활성화 또는 성장인자들이 작용하여 종양세포에 VEGF가 발현된다는 사실<sup>23,24</sup>을 뒷받침하고 있다. 본 연구에서 암종의 심층부에서 표층부보다 VEGF가 더 많이 발현되는 경향을 보였는데 이는 대장암종에서 종양 내부보다 종양이 가장 깊숙히 침윤한 부위에 미세혈관의 밀도가 더 높다는 Takahashi등<sup>9</sup>의 주장을 지지할 수 있는 소견이다. 즉 가장 깊숙히 침윤한 부위의 종양세포가 가장 왕성하게 증식하며, 이 곳의 종양세포들이 기저막이 취약한 신생혈관에 침투하여 전이할 기회가 많아진다고 생각된다. 그러나 표층부의 궤양 주위에 있는 암종세포에서 VEGF가 아주 강하게 발현되는 증례도 관찰되었는데 이러한 현상은 저산소증이 VEGF의 발현 인자가 된다는 사실<sup>23,24</sup>로 설명할 수 있다고 생각된다. 즉 이러한 부위는 다른 부위보다 저산소상태에 노출되었을 가능성이 많았을 것이다. 본 연구에서 종양세포 주위에 있는 혈관내피세포에 VEGF가 약하게 염색되었는데, 이것은 종양세포 주위의 혈관내피세포에 발현된 flt-1이나 kdr에 결합된 VEGF일 가능성이 많다고 생각하였다. 왜냐하면 소화기계 종양세포를 대상으로 VEGF mRNA와 flt-1 및 kdr mRNA에 대한 in situ hybridization을 시행한 결과<sup>22</sup> VEGF mRNA는 종양세포에만, flt-1 및 kdr mRNA는 혈관내피세포에 국한되어 나타났기 때문이다.

Toi등<sup>12</sup>은 VEGF의 발현이 유방암의 혈관생성 및

악성도와 밀접한 관련이 있다고 하였다. 본 연구에서 VEGF는 조기 위암종에서 25.0%, 진행성 위암종에서 67.9%로 발현되어 조기 위암종 보다 진행성 위암종에서 더 많이 발현되었는데( $p=0.003$ ), 이것은 Guidi등<sup>10</sup>이 자궁경부 암종 및 이형성을 대상으로 VEGF의 발현을 조사한 결과 저등급 이형성에 비하여 고등급 및 침윤성 암종에서 VEGF가 현저히 높게 발현된 사실과 비슷하여 암종의 진행에 VEGF가 관여할 것으로 추측되었다. Maeda등<sup>11</sup>은 침습깊이에 따른 VEGF 발현에 유의한 차이가 없다고 하였지만 본 연구에서는 종양 전체의 VEGF는 종양의 침습깊이가 T1에서 25.0%, T2에서 80.0%, T3 및 T4에서 65.2%로 발현되어 종양의 침습깊이에 따라 유의한 차이가 있었다( $p=0.01$ ). 종양 전체 및 표층부의 VEGF는 림프절 전이가 있는 경우가 68.0%, 50.0%, 림프절 전이가 없는 경우가 34.8%, 14.3%로 발현되어 유의한 차이가 있었는데( $p=0.02$ ) 이러한 결과는 Maeda등<sup>11</sup>의 연구결과와 일치하였다. 종양 전체의 VEGF는 병기 I, 병기 II, 병기 III 및 IV에서 각각 31.3%, 37.5%, 66.7%, 표층부는 각각 16.7%, 14.3%, 52.2%, 심층부는 42.9%, 37.5%, 65.2%로 발현되어 임상병기에 따라 유의한 차이가 있었다( $p < 0.05$ ). 반면에 Maeda등<sup>11</sup>은 임상병기에 따른 VEGF 발현에 유의한 차이를 찾지 못하였고 환자의 생존율 및 간의 원격전이와 VEGF 발현의 밀접한 연관성을 보고하여 VEGF의 발현이 독립적인 예후인자 및 위암종의 재발을 예측할 수 있는 좋은 지표가 될 수 있음을 주장하였다.

본 논문에서 종양 전체의 VEGF는 고분화 종양에서 20.0%, 중등도에서 73.3%, 저분화에서 46.2%로 발현되어 중등도나 미분화 종양에서 높게 발현되었으며( $p=0.04$ ) 암종의 심층부에서 표층부보다 VEGF가 더 많이 발현되는 경향을 보였다. Ono등<sup>25</sup>은 심층부의 암종세포는 표층부보다 역분화(dedifferentiation)되어 있다고 하였다. 즉 심층부 암종은 표층부보다 저분화되어 있으므로 심층부 종양세포에 VEGF가 더 많이 발현된다는 사실은 VEGF 발현은 종양세포의 분화를 억제하거나 역분화 등 종양세포의 분화에 영향을 줄 수 있는 물질로 생각되었다. 그러나 VEGF의 발현이 종양 억제 유전자의 비활성, 종양유전자의 활성화 또는 성장인자 등에 의해 조절 발현된다는 사실<sup>23,24</sup>을 감안하면 VEGF는 분화에 직접 관여하는 것이 아니라 이차적인 현상일 가능성도 있다고 생각된다.

본 논문에서 VEGF의 발현이 없는 원발병소 7예 중 6예에서 림프절 전이 병소에서 VEGF가 발현된다

는 사실은 VEGF의 발현이 종양세포의 전이의 선결요건임을 시사하거나 전이 후 림프절의 미세환경의 영향으로 VEGF가 발현되었을 가능성도 있다. 나아가 원발병소에 VEGF의 발현이 없었던 예들은 본 연구에서 선택되지 않았던 다른 부위의 종양세포에서 VEGF가 발현되었을 가능성도 배제할 수 없다. 원발병소의 표층부, 심층부, 림프절 전이 병소 순으로 VEGF 염색지수가 유의하게 높게 나타난 결과는( $p < 0.05$ ) VEGF를 발현하는 종양세포가 신생혈관을 많이 만들어 전이 및 침윤이 용이했을 것으로 추측된다.

### 결 론

위암종으로 위절제술을 시행했던 진행성 위암종 28예, 조기 위암종 20예를 대상으로 병리조직학적 검색 및 다클론 VEGF 항체에 대한 면역조직화학적 염색을 시행하여 다음과 같은 결과를 얻었다.

VEGF는 정상 조직에서는 벽세포에 강하게 그리고 주세포 일부에서 약하게 발현되었으나 위오목 상피세포는 염색되지 않았으며 종양 주위에 있는 혈관내피세포에 약하게 염색되었다. 암종세포에서는 세포질에 과립상으로 염색되었으며 염색강도는 부위에 따라 다양하였으며 대체적으로 암종의 표층부보다 심층부에서 더 자주 그리고 강하게 발현되었다. VEGF는 조기 위암종 보다 진행성 위암종에서 더 많이 발현되었으며( $p=0.003$ ), 종양의 침습깊이에 따라 유의한 차이가 있었다( $p=0.01$ ). VEGF 발현은 림프절 전이가 있는 경우가 림프절 전이가 없는 경우보다 종양 전체 및 표층부에서 더 높았으며( $p=0.02$ ), 임상병기에 따라 유의한 차이가 있었다( $p < 0.05$ ). 종양 전체의 VEGF는 고분화 암종 보다 중등도나 미분화 암종에서 높게 발현되었다( $p=0.04$ ). VEGF 염색지수는 림프절 전이 병소에서 원발병소보다 높았고, 원발병소에서는 심층부에서 표층부보다 높았다( $p < 0.05$ ).

이상의 결과로 VEGF는 위암종의 전이 및 진행에 관여하며 종양의 침습깊이, 림프절 전이 및 임상병기와 밀접한 관련이 있으므로 위선암종의 악성도를 예측하는 인자로 사용할 수 있을 것으로 생각된다. 즉 위내시경 검체 등에서 암종의 악성도 및 진행정도를 예측하는데 원용할 수 있을 것으로 생각되며 나아가 VEGF 발현이 전이의 선결요인임을 밝혀진다면 치료에 이용하거나 예후인자로 사용될 수 있을 것이다. 그러나 치료 및 환자의 생존율과 비교하는 등 추후 더 많은 연구가 보충되면 좋을 것으로 생각된다.

### 참 고 문 헌

- Weidner N, Semple JP, Welch WR, Folkman J. Tumor angiogenesis and metastasis-correlation in invasive breast carcinoma. *N Eng J Med* 1991; 324: 1-8.
- Rak JW, Hegmann EJ, Lu C, Kerbel RS. Progressive loss of sensitivity to endothelium derived inhibitors expressed by human melanoma cells during disease progression. *J Cell Physiol* 1994; 159: 245-55.
- Moscatelli D, Gross J, Rifkin D. Angiogenic factors stimulate plasminogen activator and collagenase production by capillary endothelial cells. *J Pathol* 1993; 170(suppl): 388a.
- Folkman J, Shing Y. Angiogenesis. *J Biol Chem* 1992; 267: 10931-4.
- Senger DR, Galli SJ, Dvorak AM, Perruzzi CA, Harvey VS, Dvorak HF. Tumor cell secrete a vascular permeability factor that promotes accumulation of ascities fluid. *Science* 1983; 219: 983-5.
- Dvorak HF, Orenstein NS, Carvalho AC, et al. Induction of a fibrin-gel investment: an early event in line 10 hepatocarcinoma growth mediated by tumor secreted products. *J Immunol* 1979; 122: 166-74.
- Leung DW, Cachianes G, Kuang WJ, Goeddel DV, Ferrara N. Vascular endothelial growth factor is secreted angiogenic mitogen. *Science* 1989; 246: 1306.
- Keck PJ, Hauser SD, Krivi G. Vascular permeability factor, an endothelial cell mitogen related to PDGF. *Science* 1989; 246: 1309.
- Takahashi Y, Kitada Y, Bucana CD, Cleary KR, Ellis LM. Expression of vascular endothelial growth factor and its receptor, KDR, correlates with vascularity, metastasis, and proliferation of human colon cancer. *Cancer Res* 1995; 55: 3964-8.
- Guidi AJ, Abu-Jawdeh G, Berse B, et al. Vascular permeability factor(vascular endothelial growth factor) expression and angiogenesis in cervical neoplasia. *J Natl Cancer Inst* 1995; 87: 1237-45.
- Maeda K, Chung YS, Ogawa Y, et al. Prognostic value of vascular endothelial growth factor expression in gastric carcinoma. *Cancer* 1996; 77: 858-63.
- Toi M, Hoshina S, Takayanagi T, Tominaga T. Association of vascular endothelial growth factor expression with tumor angiogenesis and with early relapse in primary breast cancer. *Jpn J Cancer Res* 1994; 85: 1045-9.
- Bosari S, Lee AKC, Delellis RA, Wiley BD. Mic-

- rovessel quantitation and prognosis in invasive breast carcinoma. *Hum Pathol* 1992; 23: 755-61.
14. Li VW, Folkerth RD, Watanabe H, et al. Microvessel count and cerebrospinal fluid basic fibroblast growth factor in children with brain tumours. *Lancet* 1994; 344: 82-6.
  15. Graham CH, Rivers J, Kerbel RS, Stankiewicz KS, White WL. Extent of vascularization as a prognostic indicator in thin malignant melanomas. *Am J Pathol* 1994; 145: 510-4.
  16. Smith-McCune KK, Weidner N. Demonstration and characterization of the angiogenic properties of cervical dysplasia. *Cancer Res* 1994; 54: 800-4.
  17. Weidner N, Carroll PR, Flax J, Blumenfeld W, Folkman J. Tumor angiogenesis correlates with metastasis in invasive prostate carcinoma. *Am J Pathol* 1993; 143: 401-9.
  18. 임성철, 김권천. 위암의 종양맥관 형성능과 p53에 관한 연구. *대한암학회지* 1996; 28: 1-10.
  19. Maeda K, Chung YS, Takatsuka S, et al. Tumour angiogenesis and tumour cell proliferation as prognostic indicators in gastric carcinoma. *Br J Cancer* 1995; 72: 319-23.
  20. Kalekou-Greka H, Miliaras D, Kamas A. Microvessel quantitation in gastric carcinoma. *Int Academy Pathol* 1996(Supplement); 290A.
  21. Lewin KJ, Riddell RH, Weinstein WM. *Gastrointestinal pathology and its clinical implications*. 1st. ed. New York: IGAKU-SHOIN, 1992: 649
  22. Brown LF, Berse B, Jackman RW. Expression of vascular permeability factor (vascular endothelial growth factor) and its receptors in adenocarcinomas of gastrointestinal tract. 1993; 53: 4727-35.
  23. Martiny-Baron G, Marme D. VEGF-mediated tumour angiogenesis: a new target for cancer therapy. *Curr Opin Biotechnol* 1995; 6: 675-80.
  24. Kolch W, Martiny-Baron G, Kieser A, Marme D. Regulation of the expression of the VEGF/VPS and its receptors: role in tumor angiogenesis. *Breast Cancer Res* 1995; 36: 139-55.
  25. Ono M, Sakamoto M, Ino Y, et al. Cancer cell morphology at the invasive front and expression of cell adhesion-related carbohydrate in the primary lesion of patients with colorectal carcinoma with metastasis. *Cancer* 1996; 78: 1179-86.
-